

Análogos da Somatostatina como Tratamento Alternativo para Tumores Neuroendócrinos Gástricos do Tipo 1 – Caso Clínico

Somatostatin Analogues as an Alternative Treatment for Type 1 Gastric Neuroendocrine Tumours – Case Report

Raquel Martins¹, Ana Paula Santos¹, Joana Couto¹, Ana Paula Barbosa¹, Nuno Abreu², Luís Leça³, Isabel Torres¹

¹Endocrinologia, Instituto Português de Oncologia – Centro do Porto, E.P.E., Porto

²Gastroenterologia, Instituto Português de Oncologia – Centro do Porto, E.P.E., Porto

³Anatomia Patológica, Instituto Português de Oncologia – Centro do Porto, E.P.E., Porto

Correspondência: Raquel Martins · IPOPPG, EPE, Rua Dr. António Bernardino de Almeida, 4200-072 PORTO · martins.raquel@hotmail.com

Aceitação: Artigo recebido em 22/06/2010, revisto em 29/06/2010 e aceite para publicação em 30/06/2010.

RESUMO

Os tumores neuroendócrinos gástricos (TNEG) são tumores raros. O tipo 1 caracteriza-se por múltiplos pólipos, habitualmente com diâmetros inferiores a 1 cm, que se desenvolvem a partir das células gástricas *enterochromaffin-like*, em resposta à hipergastrinemia crónica decorrente da gastrite atrófica associada, de origem auto-imune. Actualmente, dado o seu comportamento quase sempre benigno, recomenda-se vigilância ou tratamento endoscópico, reservando a cirurgia para casos recorrentes ou com progressão maligna. Estudos preliminares com análogos da somatostatina têm apresentado resultados promissores.

Os autores apresentam um caso de uma doente com TNEG tipo 1 tratada com análogos da somatostatina que resultou em desaparecimento das lesões.

PALAVRAS-CHAVE

Tumores neuroendócrinos gástricos; análogos da somatostatina.

ABSTRACT

Gastric neuroendocrine tumors (GNET) are rare. Type 1 is characterized by multiple polyps, usually with diameter less than 1 cm, which arise from gastric *enterochromaffin-like* cells, in response to chronically elevated gastrin, secondary to auto-immune atrophic fundic gastritis. Given their almost exclusively benign behaviour, surveillance or endoscopic treatment is currently recommended, as surgery is reserved for cases of malignant development or recurrence. Preliminary reports of medical therapy with somatostatin analogues showed encouraging results.

Authors report a case of a patient with type 1 GNET treated with somatostatin analogues, resulting in disappearance of the lesions.

KEYWORDS

Gastric neuroendocrine tumours; somatostatin analogues.

INTRODUÇÃO

Os tumores neuroendócrinos gástricos (TNEG) são neoplasias raras, compreendendo cerca de 11,7% dos tumores neuroendócrinos gastrointestinais¹⁻². A sua incidência tem aumentado nos últimos anos³, não sendo claro se este facto se deve apenas a uma maior acuidade diagnóstica pela realização mais frequente de exames endoscópicos e técnicas de imunocitoquímica e maior atenção da comunidade médica para esta patologia⁴, ou se corresponde a um aumento real relacionado com factores ambientais e farmacológicos, que incluem o estilo de vida actual (associação ao excesso de peso e obesidade) e a utilização generalizada de inibidores da bomba de protões.

Em função da sua patogénese e características histomorfológicas, os TNEG são classificados em 3 tipos, com inerentes implicações terapêuticas e prognósticas. Os TNEG tipo 1 e tipo 2 desenvolvem-se a partir das células gástricas *enterochromaffin-like* (ECL), em resposta à estimulação crónica pela hipergastrinemia. No primeiro caso, esta deve-se à gastrite crónica atrófica autoimune e no segundo, à hipersecreção de gastrina pelas células tumorais, resultando na síndrome de Zollinger-Ellison, geralmente num contexto de MEN1. Os TNEG tipo 3 não estão associados a qualquer factor predisponente conhecido, sendo designados como esporádicos⁵.

O tipo 1 representa cerca de 70 a 80% dos TNEG, sendo mais frequentes em mulheres a partir da 5ª década de vida⁶ (embora a realização precoce de endoscopia possa vir a alterar este pico etário). Tratando-se de tumores não funcionantes, são tipicamente diagnosticados no decurso do estudo de epigastralgias ou anemia, as manifestações mais frequentes da gastrite crónica atrófica⁷. Macroscopicamente, apresentam-se como múltiplos pólipos menores do que 1cm, localizados no corpo e/ou fundo gástrico e, microscopicamente, como tumores endócrinos bem diferenciados, com

extensão até à mucosa e/ou submucosa e com baixo índice de proliferação (habitualmente, Ki67<2%; grau 1 da OMS)^{2,8}. O seu prognóstico é excelente, com risco diminuto de metastização (2 a 5%) e uma sobrevida de cerca de 100%^{5,9}.

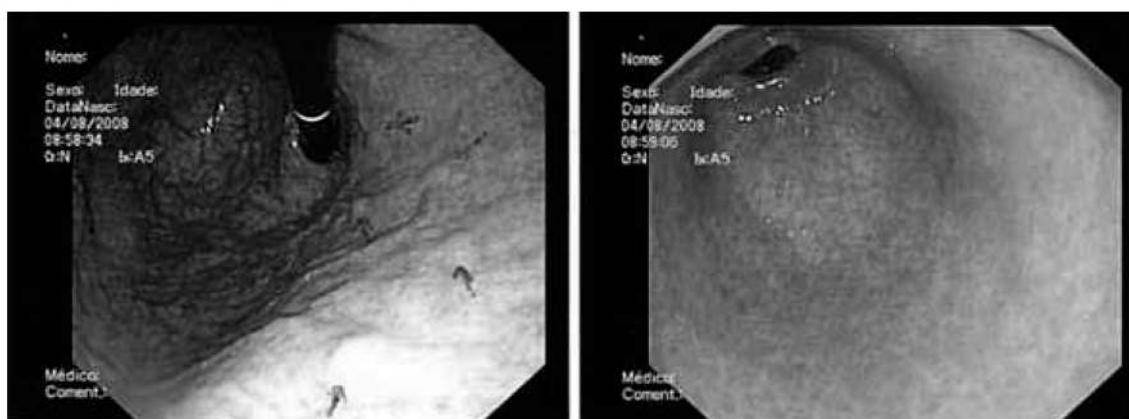
Estes tumores eram classicamente submetidos a gastrectomia, como os adenocarcinomas. Actualmente, a Sociedade Europeia de Tumores Neuroendócrinos (ENETS) recomenda que os tumores com menos de 1cm sejam mantidos em vigilância e que os tumores maiores devem ser removidos por via endoscópica, reservando a cirurgia para os casos de invasão profunda da parede gástrica (antrectomia) ou metastização ganglionar (gastrectomia total)⁵. Embora o tratamento destes tumores com análogos da somatostatina não esteja ainda recomendado, os estudos preliminares têm revelado resultados promissores.

CASO CLÍNICO

Os autores apresentam o caso de uma doente do género feminino, de 58 anos, caucasiana, com antecedentes de dislipidemia e medicada habitualmente com rosuvastatina (10mg / dia), que realizou uma endoscopia digestiva alta (EDA) no contexto do estudo de epigastralgias. O exame mostrou “vários pólipos diminutos (o maior com 4mm) no corpo proximal; mucosa antral com aspecto *granitado*”. A histologia revelou um “tumor neuroendócrino bem diferenciado (TNEBD), com extensão à muscular da mucosa, presente nas margens profundas; gastrite crónica com atrofia ligeira”. A gastrinemia era elevada, com um valor nove vezes superior ao normal (828 pg/mL; normal <90) – tendo sido excluída a toma de fármacos inibidores da bomba de protões.

A doente foi admitida no IPO um mês depois. A revisão de lâminas da EDA realizada no exterior confirmou tratar-se de TNEG bem diferenciado, presente na margem profunda dos fragmentos, com imunocitoquí-

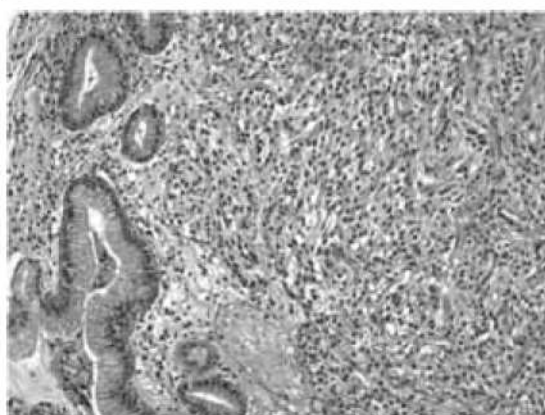
FIG. 1: EDA (pólipos infracentimétricos; mucosa gástrica atrófica).



mica positiva para sinaptofisina e cromogranina, Ki67 2-20% (grau 2 da OMS), não se observando a presença de mitoses ou necrose, associado a hiperplasia de células endócrinas. O estudo restante revelou elevação dos níveis de cromogranina A (342 ng/mL; normal <134) e positividade dos anticorpos anti-célula parietal gástrica; a pesquisa de anticorpos anti-factor intrínseco foi negativa. Não apresentava anemia perniciosa (ou ferropriva). Adicionalmente, foram doseados os anticorpos anti-tiroideus, a TSH e a T4livre para rastreio de tiroidite linfocítica auto-imune (frequentemente associada aos tumores endócrinos gástricos do tipo 1), mas a função tiroideia era normal e os anticorpos negativos.

Repetiu a EDA dois meses depois, que evidenciou o aspecto atrófico da mucosa gástrica (diminuição do volume das pregas do corpo e visualização da vasculatura superficial) e a presença de seis pólipos diminutos (inferiores a 5 mm) no fundo e corpo proximal (fig.1). O resultado histológico das biópsias dos pólipos e da restante mucosa revelou TNEG bem diferenciado (fig.2), agora com Ki67 <2% e a presença de gastrite crónica atrófica. Negava história familiar de relevo, nomeadamente tumores do pâncreas, doença ulcerosa péptica recorrente ou tumores da hipófise, que pudessem sugerir a presença da síndrome MEN1. Tendo em conta a história familiar negativa, a ausência de síndrome de Zollinger-Ellison e o aspecto atrófico da mucosa, não

FIG.2: TNEG bem diferenciado.



foi necessário determinar o pH gástrico (confirmação da acloridria) para classificar este tumor como um TNEG de tipo 1.

Em resumo, tratava-se de uma doente de 58 anos com excelente estado geral, que apresentava TNEG tipo 1, em múltiplos pólipos infracentimétricos, com Ki67 2-20% na primeira avaliação e posteriormente, menor que 2%; gastrina e cromogranina A (CgA) elevadas e anticorpos anti-célula parietal positivos. Depois de consideradas todas as hipóteses terapêuticas e, atendendo às características invasivas e ao índice Ki67 da primeira histologia, foi decidido iniciar tratamento com análogos da somatostatina (octreótido LAR®, 20 mg a cada 28 dias).

O tratamento foi bem tolerado pela doente, apenas com algumas queixas gastrointestinais inicialmente, mas sem efeitos adversos graves. Seis meses após o início do tratamento, a EDA mostrou redução do número e das dimensões dos pólipos (4 pólipos

FIG.3: Evolução dos valores de CgA durante tratamento.

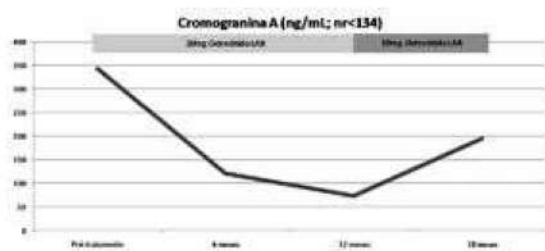
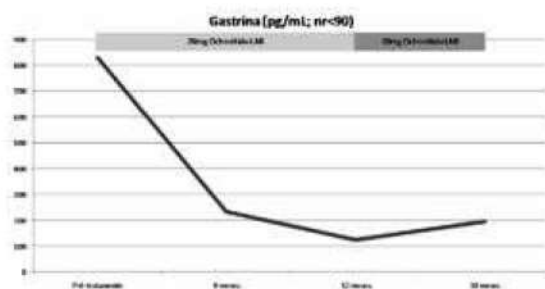


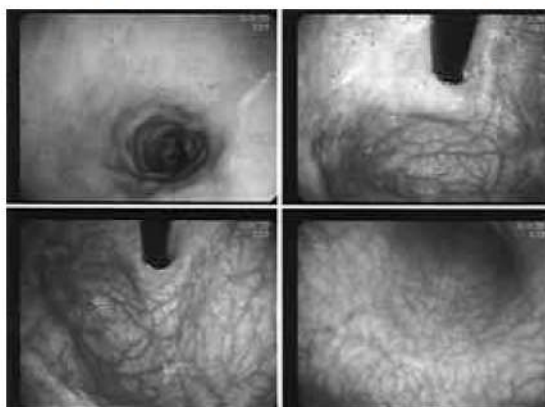
FIG.4: Evolução dos valores de gastrina durante o tratamento.



pos diminutos inferiores a 3 mm); o resultado das biópsias não mostrou presença de neoplasia neuroendócrina. Nesta fase, os valores de CgA eram normais e a gastrina diminuiu para 233 pg/mL (figs. 3 e 4).

Depois de 12 meses de tratamento, a EDA (com biópsia) revelou o desaparecimento dos tumores (fig. 5), os níveis de CgA mantiveram-se normais e os de gastrina diminuíram para 124 pg/mL (figs. 3 e 4). Em função destes achados decidiu-se diminuir a dose de octreótido LAR para 10 mg, cada 28 dias. Ao fim de 6 meses, a CgA tinha aumentado para 194 ng/mL, a gastrinemia para 195 pg/mL e a EDA mostrava um pequeno pólipó do corpo proximal com 4 mm, cuja histologia não mostrou TNE.

FIG.5: EDA após 12 meses de tratamento (ausência de pólipos).



DISCUSSÃO

O tratamento dos TNEG tipo 1 tem sofrido alterações nos últimos anos e continua a ser alvo de controvérsia. Os estudos neste âmbito são ainda escassos, envolvem poucos doentes e apresentam um período de seguimento limitado.

Dado a benignidade do seu comportamento, tratamentos mais agressivos como a cirurgia (com sequelas consideráveis) parecem claramente agressivos. Num estudo com 11 doentes mantidos em vigilância (sem qualquer tratamento) durante um período médio de 54 meses (entre 9 a 136), verificou-se um aumento do número das lesões em 36% da amostra, sem, no entanto, ultrapassarem os 10mm de diâmetro ou evidenciarem presença de metástases⁴. Estes resultados parecem apoiar as recomendações actuais da ENETS. Contudo, nas situações de TNEG tipo 1 com características atípicas (como Ki67 superior a 2%) estas são menos claras².

Recentemente, os análogos da somatostatina têm sido utilizados no tratamento destes tumores. O seu efeito antiproliferativo (ou parte dele) é explicado pela capacidade de inibir a secreção de gastrina pelas células G e, deste modo, abolir o estímulo para a proliferação das células ECL². Num estudo com 3 doentes tratados durante um ano com análogos (octreótido LAR®, 20 mg a cada 28 dias), os níveis de gastrina e CgA normalizaram e os tumores regrediram aos 6 meses de tratamento. Após esse ano, foram mantidos em vigilância (período de seguimento de 3 anos em 2 doentes, 2 anos e meio no outro): ocorreu uma elevação progressiva dos valores de gastrina para os níveis pré-tratamento, os valores de CgA permaneceram normais e não houve qualquer evidência de recorrência dos tumores nas EDAs (com confirmação histológica)¹⁰. Outros autores publicaram estudos envolvendo um maior número de doentes, encontraram resultados semelhantes¹¹⁻¹³. Campana *et al*² seguiram nove doentes com mais de cinco TNEG tipo 1, sem atingimento

da *muscularis propria*, tratados com análogos da somatostatina. Verificaram que, ao fim de um ano, 44,4% dos doentes não mostrava alterações das células endócrinas (na EDA com biópsias) e nos restantes havia uma regressão das lesões (44,4% com hiperplasia micronodular e 11,1% com hiperplasia linear). Aos achados morfológicos correspondia uma diminuição dos níveis de gastrina e de CgA. Num estudo prospectivo multicêntrico efectuado por Grozinsky-Glasberg e colaboradores¹³, envolvendo 15 doentes com esta patologia tratados com octreótido LAR (14) e lanreótido (1), os resultados foram ainda mais favoráveis, uma vez que se verificou regressão completa ou parcial dos tumores em 73% e 20% dos casos, respectivamente, acompanhada de uma normalização da gastrinemia em 25% e diminuição de mais de 80% nos restantes casos.

O caso descrito descreve um TNEG múltiplo, com invasão até à submucosa e Ki67 entre 2 e 20% (grau 2 da OMS) em que o tratamento com análogos da somatostatina resultou na regressão dos tumores, normali-

zação dos níveis de CgA e quase normalização dos valores da gastrina, suportando o descrito efeito antiproliferativo deste tratamento. Os análogos da somatostatina podem, portanto, ser uma boa alternativa à terapêutica endoscópica e cirúrgica, para casos seleccionados de TNEG de tipo 1, sobretudo se múltiplos e recidivantes e em doentes idosos, com risco cirúrgico. Serão necessários estudos prospectivos randomizados comparando a terapêutica com análogos da somatostatina *versus* vigilância, para determinar a duração ideal do tratamento, os seus efeitos a longo prazo e a razão custo-benefício. A evidência actual (condicionada pela raridade desta patologia) é ainda muito escassa para prever os efeitos após a suspensão do tratamento, para concluir se o mesmo deve ser mantido ininterruptamente e se a sua dose pode ser diminuída. A orientação dos doentes com TNEG tipo 1 sob análogos da somatostatina é, por isso, ainda experimental, pelo que reportar os resultados das diferentes intervenções assume grande importância.

BIBLIOGRAFIA

1. Landry CS, Brock G, Scoggins CR, McMasters KM, Martin RC, 2nd. A proposed staging system for gastric carcinoid tumors based on an analysis of 1,543 patients. *Ann Surg Oncol* 2009;16:51-60.
2. Massironi S, Sciola V, Spampatti MP, Peracchi M, Conte D. Gastric carcinoids: between underestimation and overtreatment. *World J Gastroenterol* 2009;15:2177-83.
3. Modlin IM, Lye KD, Kidd M. A 50-year analysis of 562 gastric carcinoids: small tumor or larger problem? *Am J Gastroenterol* 2004;99:23-32.
4. Ravizza D, Fiori G, Trovato C, et al. Long-term endoscopic and clinical follow-up of untreated type 1 gastric neuroendocrine tumours. *Dig Liver Dis* 2007;39:537-43.
5. Ruzsniowski P, Delle Fave G, Cadiot G, et al. Well-differentiated gastric tumors/carcinomas. *Neuroendocrinology* 2006;84:158-64.
6. Bordi C. Gastric carcinoids. *Ital J Gastroenterol Hepatol* 1999;31 Suppl 2:S94-7.
7. Marignani M, Delle Fave G, Mecarocci S, et al. High prevalence of atrophic body gastritis in patients with unexplained microcytic and macrocytic anemia: a prospective screening study. *Am J Gastroenterol* 1999;94:766-72.
8. Delle Fave G, Capurso G, Milione M, Panzuto F. Endocrine tumours of the stomach. *Best Pract Res Clin Gastroenterol* 2005;19:659-73.
9. Rappel S, Altendorf-Hofmann A, Stolte M. Prognosis of gastric carcinoid tumours. *Digestion* 1995;56:455-62.
10. Khuroo MS, Khuroo NS. Treatment of type I gastric neuroendocrine tumors with somatostatin analogs. *J Gastroenterol Hepatol* 2010;25:548-54.
11. Fykse V, Sandvik AK, Qvigstad G, Falkmer SE, Syversen U, Waldum HL. Treatment of ECL cell carcinoids with octreotide LAR. *Scand J Gastroenterol* 2004;39:621-8.
12. Campana D, Nori F, Pezzilli R, et al. Gastric endocrine tumors type I: treatment with long-acting somatostatin analogs. *Endocr Relat Cancer* 2008;15:337-42.
13. Grozinsky-Glasberg S, Kaltsas G, Gur C, Gal E, Thomas D, Fichman S, Alexandraki K, Barak D, Glaser B, Shimon I and Gross DJ. Long-acting somatostatin analogues are an effective treatment for type 1 gastric carcinoid tumours. *European Journal of Endocrinology*, Vol 159, Issue 4, 475-482.