

Síndrome de Kallmann: a propósito de 4 casos clínicos

Hipólito E¹, Loureiro S², Pais RP³, Dinis I⁴, Mirante A⁵

¹ Interna complementar de Pediatria, Hospital Pediátrico de Coimbra; ² Interna complementar de Pediatria, Hospital São Teotónio, Viseu
³ Assistente hospitalar de Neuroradiologia do Centro Hospitalar de Coimbra; ⁴ Assistente Hospitalar de Pediatria, Hospital Pediátrico de Coimbra; ⁵ Assistente Hospitalar Graduado de Pediatria, Unidade de Endocrinologia Pediátrica, Diabetes e Crescimento. Hospital Pediátrico de Coimbra

Correspondência:

Dra. Elsa Cristina Domingues Hipólito da Silva › Hospital Pediátrico de Coimbra › Avenida Bissaya Barreto › 3000-076 Coimbra
Telefone: 966748997 › Email: elsahipolito@iol.pt

RESUMO

Introdução: O Síndrome de Kallmann (SK) define-se pela associação de hipogonadismo hipogonadotrófico e anosmia, sendo a causa mais frequente de deficiência de gonadotrofinas. É uma anomalia genética com uma prevalência de 1:10.000 e uma relação sexo feminino: masculino de 1:5.

Objectivos: Caracterizar os casos de SK seguidos na Consulta de Endocrinologia do Hospital Pediátrico.

Material e Métodos: Análise retrospectiva dos casos de SK seguidos na Consulta de Endocrinologia.

Foram critérios de diagnóstico: hipogonadismo hipogonadotrófico e anomalias do sistema olfactivo na RMN-CE (Ressonância Magnética Nuclear crâneoencefálica). **Variáveis analisadas:** sexo, idade da primeira consulta, consanguinidade, história familiar, idade de diagnóstico, presença de criptorquidia, micropénis, anosmia ou hiposmia, baixa estatura, anomalias hormonais, anomalias da RMN-CE.

Resultados: Foram diagnosticados 4 casos de SK desde o ano 1996. Todos rapazes; a primeira consulta em 2 casos foi antes dos 2 anos e em 2 casos aos 10-11 anos. Em nenhum caso havia consanguinidade ou história familiar. A idade média de diagnóstico foi 15 anos (14A2M-16A10M). Todos tinham criptorquidia e micropénis. Dois apresentavam anosmia e um hiposmia. Na altura do diagnóstico dois apresentavam estatura <-2 SD; num caso havia défice de hormona de crescimento. Todos apresentavam níveis indetectáveis de gonadotrofinas, e resposta insuficiente de testosterona após β -HCG. A RMN-CE mostrou: alterações dos sulcos e ou lobos olfactivos compatíveis com SK. Em todos os casos foi efectuado tratamento com esteroides sexuais, para indução dos caracteres sexuais secundários. Em nenhum caso foi efectuada indução da espermatogénese.

Conclusões: Na presença de hipogonadismo hipogonadotrófico, devemos questionar e pesquisar a presença de alterações do olfacto e efectuar o estudo por RMN-CE dos sulcos e lobos olfactivos e da região hipotálamo hipofisária, para despiste de SK.

PALAVRAS-CHAVE

Hipogonadismo hipogonadotrófico; Anosmia; Síndrome de Kallmann.

SUMMARY

Introduction: KALLMAN Syndrome (KS) is defined by the association of hypogonadotropin hypogonadism and anosmia, being the most frequent cause for gonadotropin deficiency. It is a genetic anomaly of a prevalence of about 1:10.000 and a female/male relation of about 1:5.

Goals: Characterise the KS cases followed in a Pediatric Endocrinology service.

Material and Methods: retrospective analysis of the KS cases followed in the Endocrinology service.

Diagnosis criteria: hypogonadotropin hypogonadism and olfactive system anomalies in the RMN-CE (Brain Nuclear magnetic resonance imaging). **Analysed variables:** gender, age, 1st appointment date, kinship, family history, age of diagnosis, presence of criptorquia, micropenis, anosmia or hiposmia, low height, hormonal anomalies, RMN-CE anomalies.

Results: 4 cases of KS were diagnosed since 1996. All boys, 1st appointment in 2 cases before 2 years old and in 2 cases about 10-11 years old. There was no sign of kinship or family history. The average age of diagnosis was 15 years old (14A2M- 16A10M). All of them had criptorquia and micropenis.

Two presented anosmia and one hiposmia. At the time of the diagnosis 2 presented height <-2 SD, in one case there was a GH deficiency. All presented untraceable levels of gonadotrofins and insufficient answer from testosterone after β -HCG. The RMB-CE showed changes in the olfactive sulcus and or lobes compatible with KS. In all cases it was administered sexual steroids for secondary sexual characters induction. In no case was carried out spermatogenesis induction.

Conclusion: In the presence of hypogonadotropin hypogonadism, we should question and research the presence of changes in smell and do the study by RMN-CE of the olfactive sulcus and lobes on the hypothalamo hypofisis region to exclude the hypothesis of KS.

KEY-WORDS

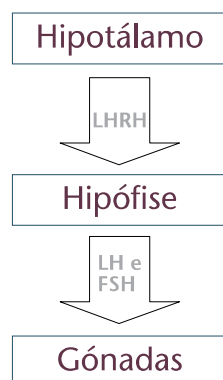
Hypogonadotropin hypogonadism; Anosmia; Kallman syndrome

INTRODUÇÃO

O síndrome de Kallmann (SK) foi descrito pela primeira vez por Aureliano Maestre de San Juan (1856), após a autópsia de um homem com hipogenitalismo, testículos pequenos e ausência de bolbos olfativos. Frank Josef Kallmann posteriormente demonstrou o seu carácter hereditário em três famílias¹.

O SK é caracterizado por hipogonadismo hipogonadotrófico e hiposmia ou anosmia. A hiposmia ou anosmia está associada a hipoplasia ou aplasia do sistema olfativo, que pode ser bilateral ou unilateral. O hipogonadismo é secundário a uma deficiência de hormona libertadora de gonadotrofinas (LHRH) pelo hipotálamo, que resulta de uma falha na migração dos neurónios que sintetizam LHRH da placa olfactiva para o hipotálamo durante a embriogénese^{2,3,4} (Fig. 1).

FIGURA 1. Diagrama esquemático do eixo hipotálamo-hipófise-gónadas



Afecta cerca de 1:10000 rapazes e 1:50000 raparigas^{1,3}.

O SK pode ocorrer de forma esporádica ou familiar. A maioria é esporádico, sugerindo a alta frequência de mutações espontâneas nos genes envolvidos. As formas familiares podem ser transmitidas de forma autossómica dominante, autossómica recessiva ou ligada ao X².

Os rapazes apresentam-se habitualmente com atraso pubertário (por vezes com micropénis e criptorquidia) e as raparigas com amenorreia primária⁵.

Para além de hipogonadismo e anosmia, o SK pode estar associado a outras alterações clínicas como: alterações da linha média, cegueira sensorial, manchas café com leite, pé *cavum*, ataxia cerebelar, epilepsia, alterações no movimento dos olhos, sincinésia bimanual, agenesia renal unilateral^{1,2,6}.

Os objectivos principais do presente trabalho foram descrever os casos com diagnóstico de Síndrome de Kallmann seguidos na Consulta de Endocrinologia do Hospital Pediátrico, alertando para que, na presença de insuficiente desenvolvimento das gónadas associado a hipogonadismo hipogonadotrófico e alterações do olfacto, devemos efectuar RMN-CE dos sulcos e lobos olfactivos e da região hipotálamo hipofisária, para diagnóstico de SK.

DESCRIÇÃO DOS CASOS

Foram diagnosticados 4 casos de Síndrome de Kallmann na Consulta de Endocrinologia do Hospital Pediátrico desde o ano 1996. Todos eram rapazes e em nenhum caso havia consanguinidade ou história familiar. A idade de diagnóstico variou entre os 14 e os 17 anos.

Caso 1: Adolescente referenciado à Consulta de Endocrinologia aos 11 anos por micropénis e testículos pequenos. Tinha antecedentes de criptorquidia com orquidopexia bilateral aos 2 anos. Aos 13A3M media 160,3 cm (0,46 SD) e índice de massa corporal (IMC) de 23,2 Kg/m². Apresentava micropénis, pilosidade púbica Tanner 1, volume testicular de 1 ml e ligeira adipomastia. Negava hiposmia ou anosmia. O Cariótipo foi 46,XY. Os valores basais de gonadotrofinas (LH – Hormona luteinizante e FSH – Hormona folículo-estimulante) revelaram-se indetectáveis e apresentava resposta insuficiente de testosterona após β -HCG (0,16 ng/ml – Normal > 1 ng/ml). A prova de estimulação com LHRH revelou resposta de LH e FSH compatível com eixo pré-púbere. Sem outras alterações hormonais associadas. Aos 16 anos referiu olfacto apenas para odores mais intensos (hiposmia). Realizou RMN-CE aos 16A10M que revelou hipoplasia bilateral dos lobos olfactivos.

Caso 2: Lactente de 10 meses referenciado por micropénis e criptorquidia bilateral. O Cariótipo foi 46,XY. Fez prova de estimulação com β -HCG aos 11 meses que foi normal. Repetiu depois aos 8 anos com resposta insuficiente (testosterona após β -HCG de 0,22 ng/ml). Realizou orquidopexia bilateral aos 10 anos. Aos 13 anos media 149,2 cm (-1,45 SD) e tinha IMC de 15,3 Kg/m². Ainda era pré-púbere: testículos de 1 ml, pénis de 3 cm (< -2 SD) pilosidade púbica de Tanner 1. Sem ginecomastia. Referia anosmia. Os valores basais de gonadotrofinas revelaram-se indetectáveis. A prova de estimulação com LHRH revelou níveis de LH e FSH compatíveis com eixo pré-púbere. Sem outras alterações hormonais associadas. Realizou RMN-CE aos 15 anos que revelou ausência bilateral dos sulcos olfactivos a alertar para disgenesia dos lobos olfactivos.

Caso 3: Adolescente referenciado aos 10 anos por micropénis e testículos pequenos. Tinha antecedentes de criptorquidia com orquidopexia bilateral nessa idade. Perdido de seguimento é referenciado de novo aos 14 anos por atraso pubertário, media 143,7 cm (-2,57 SD), velocidade de crescimento -2SD e IMC de 22,1 Kg/m². Apresentava volume testicular bilateral de 1 ml, micropénis, pilosidade púbica de Tanner 1 e adipomastia. Referia anosmia. A idade óssea era de 12A10M. O Cariótipo foi 46,XY. Os

valores basais de gonadotrofinas revelaram-se indetectáveis e apresentava resposta insuficiente de testosterona pós prova de provocação com β -HCG (0,76 ng/ml). Associadamente apresentava défice de hormona de crescimento (HC) com IGF-1 inferior a -2SD e pico máximo de HC de 5,9 ng/ml após clonidina. Sem outras alterações hormonais associadas. Realizou RMN-CE aos 14A6M que revelou: hipoplasia posterior com agenesia anterior bilateral dos sulcos e lobos olfactivos mais evidente à esquerda e hipoplasia da adenohipófise com adelgaçamento da haste pituitária (Figs. 2 e 3).

FIGURA 2. RMN do caso clínico 3 (agenesia anterior bilateral dos sulcos e lobos olfactivos mais evidente à esquerda)

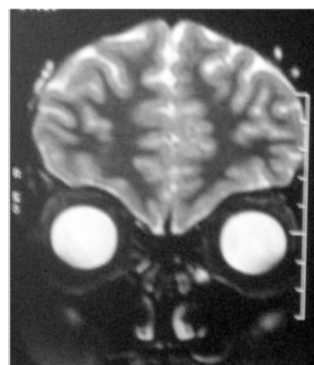
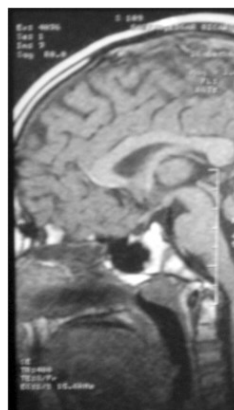


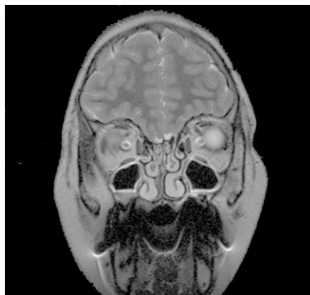FIGURA 3. RMN do caso clínico 3 (hipoplasia da haste pituitária e da adenohipófise)



Caso 4: Criança de 17 meses referenciada por micropénis e criptorquidia bilateral. Fez teste de estimulação com β -HCG com resposta insuficiente (0,22 ng/ml). Aos 2 anos foi submetido a orquidopexia bilateral e biopsia testicular

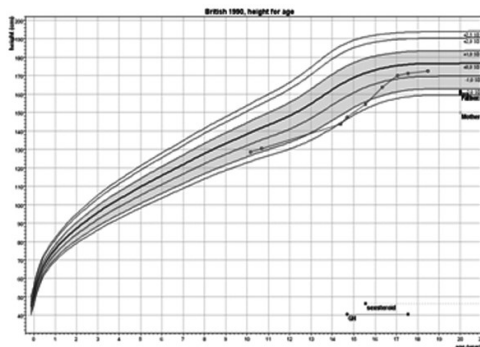
que se revelou normal para o grupo etário. Aos 8 anos é reenviado por testículos pequenos. O Cariótipo foi 46,XY. Ficou a aguardar evolução e desenvolvimento pubertário. Aos 13A6M media 153,3 cm (-0,66 SD) e IMC de 24 Kg/m². Apresentava micropénis, pilosidade púbica Tanner 1, testículos com 1 ml, sem ginecomastia. Negava anosmia ou hipósmia. Os valores basais de gonadotrofinas revelaram-se indetectáveis com resposta insuficiente de testosterona após β -HCG (0,068 ng/ml). Sem outras alterações hormonais associadas. Realizou RMN-CE aos 14A2M que revelou: hipoplasia do lobo olfactivo esquerdo com hipoplasia homolateral do sulco olfactivo e atrofia dos nervos ópticos de predomínio préquiásmático (Fig. 4).

FIGURA 4. RMN do caso clínico 4 (hipoplasia do lobo olfactivo esquerdo com hipoplasia homolateral do sulco olfactivo)



Estamos a aguardar resultado do estudo molecular realizado nos últimos dois casos. Em todos os casos foi efectuada indução da puberdade com esteróides sexuais. No 3º caso foi administrada, concomitantemente, hormona de crescimento com boa resposta estatural (Fig. 5). Em nenhum caso foi efectuada indução da espermatogénese.

FIGURA 5. Curva de crescimento do caso 3 com deficit de HC



COMENTÁRIO

Considera-se atraso pubertário os rapazes que com mais de 14 anos, possuem um volume testicular inferior a 4 ml, e as raparigas que aos 13 anos apresentem ausência de botão mamário⁹. O atraso constitucional do crescimento e da puberdade é a causa mais frequente de atraso pubertário, e a sua distinção com hipogonadismo hipogonadotrófico nem sempre é fácil⁹. No rapaz com atraso pubertário associado a micropénis e criptorquidia deve ser feito doseamento de gonadotrofinas, se hipogonadismo hipogonadotrófico com anosmia/hiposmia suspeitar de SK e efectuar o estudo por RMN-CE dos sulcos e lobos olfactivos e da região hipotálamo-hipofisária^{1,2,3,6}.

Na consulta de Endocrinologia do HPC foram diagnosticados 4 casos de SK desde o ano 1996. Todos eram rapazes o que está de acordo com a literatura, uma vez que a relação sexo feminino/masculino é de 1:5⁶; a primeira consulta em 2 casos foi antes dos 2 anos e em 2 casos aos 10-11 anos. Em nenhum caso havia consanguinidade ou história familiar. A idade de diagnóstico variou entre 14 e 17 anos.

Todos tinham criptorquidia e micropénis, valor superior ao descrito por alguns autores, criptorquidia em 73% e micropénis 50-65%^{5,6}, no entanto, este valor pode estar sobrevalorizado por se tratar de uma série pequena. Dois apresentavam anosmia e um hiposmia. Dos nossos casos não havia alterações do olfacto num caso. Na altura do diagnóstico todos apresentavam atraso pubertário; um apresentava estatura inferior a - 2 SD (Tabela 1). O SK pode estar associado a outras alterações clínicas como: alterações da linha média, cegueira sensorial, manchas café com leite, pé *cavum*, ataxia cerebelar, epilepsia, alterações no movimento dos olhos, sincinésia bimanual, agenesia renal unilateral^{1,2,6}. Nos nossos casos não foram observadas estas alterações.

Todos apresentavam níveis indetectáveis de gonadotrofinas, e resposta insuficiente de testosterona após β -HCG. Em um dos casos havia défice de hormona de crescimento. Cariótipo 46 XY em todos os casos (Tabela 2).

A RMN-CE revelou alterações do sistema olfativo em todos os casos. Observou-se ausência ou hipoplasia bilateral dos sulcos e ou lobos olfactivos em três casos e unilateral num

TABELA 1. Apresentação clínica do síndrome de Kallman nos casos clínicos da consulta

	Caso 1	Caso 2	Caso 3	Caso 4
Criptorquidia	+	+	+	+
Micropénis	+	+	+	+
Atraso Pubertário	+	+	+	+
Adipomastia	+	-	+	-
Anosmia - A				
Hiposmia - H	H	A	A	-
Estatura < - 2 SD	-	-	+	-

TABELA 2. Apresentação clínica do síndrome de Kallman nos casos clínicos da consulta

	Caso 1	Caso 2	Caso 3	Caso 4
Cariótipo	46,XY	46,XY	46,XY	46,XY
Gonadotrofinas	Indet.	Indet.	Indet.	Indet.
Testosterona pós β -HCG	Insufic.	Insufic.	Insufic.	Insufic.
Prova LHRH	Pré-púbere	Pré-púbere	-	-
Outros Défices	-	-	HC	-

HC = Hormona de Crescimento; LHRH = Hormona libertadora das gonadotrofinas; Indet. = Indetectáveis; Insufic. = Insuficiente

caso (caso nº 4, que não apresentava alteração do olfacto); num caso havia atrofia dos nervos ópticos associada e noutra caso hipoplasia da adenohipófise (Tabela 3). Apesar da RMN ser um instrumento fundamental para o diagnóstico, um exame normal não deve excluir SK, uma vez que pode não mostrar alterações em 10-25% dos casos^{5,6}. De referir que Quinton *et al*, 1996, referiu que o SK pode estar presente sem alterações do sistema olfativo na RMN, tornando-se importante para uma melhor acuidade diagnóstica o despiste de diminuição do olfacto⁵. Existem vários testes para avaliação do olfacto, tais como OSIT (*odor stick identification test*), teste de Toyota-Takagi e CC-SIT (*Cross-cul-*

TABELA 3. Apresentação clínica do síndrome de Kallman nos casos clínicos da consulta

	Caso 1	Caso 2	Caso 3	Caso 4
Lobos Olfactivos				
Hipoplasia/Agenesia Bil.	+	+	+	
Hipoplasia/Agenesia Esq				+
Sulcos Olfactivos				
Hipoplasia/Agenesia Bil.		+	+	
Hipoplasia/Agenesia Esq				+
Outras Alterações				
Outras Alterações			Hipoplasia AH Atrofia N.O.	

Bil. = Bilateral; Esq = Esquerda; AH = Adenohipófise; N. O. = Nervos ópticos

tural smell identification test), em que são testados vários tipos de cheiros diferentes¹⁰.

O SK pode ocorrer de forma esporádica ou familiar. A maioria é esporádica, sugerindo a alta frequência de mutações espontâneas nos genes envolvidos. Como os rapazes são mais frequentemente afectados do que as raparigas, o gene mais bem estudado é o Kal gene, localizado no braço curto do cromossoma X². Estão descritas três formas herdadas: ligada ao X (Kal1), autossómica dominante (Kal2) e autossómica recessiva (Kal3)^{1,2,3,7}. O gene responsável pela forma ligada ao X, Kal1, está localizado no cromossoma Xp22.3, foi clonado em 1999, e codifica a proteína anosmina¹ que pertence à classe das moléculas de adesão celular^{1,2,3,7}. Recentemente mutações do FGFR1 (fibroblast growth factor receptor 1), no cromossoma 8p11.2-12, foram descritas como a causa da forma autossómica dominante^{1,3,7,11}.

Em todos os casos foi efectuada indução dos caracteres sexuais secundários com esteróides sexuais. Em nenhum caso foi efectuada indução da espermatogénese (com LHRH ou gonadotrofinas), existindo ainda pouco consenso sobre a idade ideal para o seu início, sendo a criptorquidia um factor de mau prognóstico^{6,7,8}. No caso 3, com défice de hormona de crescimento, foi feita terapêutica com hormona de crescimento.

Em conclusão, na presença de hipogonadismo hipogonadotrófico, devemos questionar e pesquisar acerca de alterações do olfacto e efectuar o estudo por RMN-CE dos sulcos e lobos olfactivos e da região hipotálamo hipofisária, para diagnóstico de SK.

REFERÊNCIAS BIBLIOGRÁFICAS

1. Cadman SM, Kim SH, Hu Y, González-Martínez D, Bouloux PM. Molecular pathogenesis of Kallmann's syndrome. *Horm Res* 2007; 67(5): 231-42.
2. Jansen C, Hendriks-Stegeman BI, Jansen M. A novel nonsense mutation of the KAL gene in two brothers with Kallmann syndrome. *Horm Res* 2000; 53(4): 207-12.
3. Loidi L, Castro-Feijóo L, Barreiro J, Quinteiro C, Cabanas P, Varela R, Alonso A, Domínguez F, Pombo M. Kallmann's syndrome with a novel missense mutation in the KAL1 gene that modifies the major cell adhesion site of the anosmin-1 protein. *J Pediatr Endocrinol Metab* 2005; 18(6): 545-8.

4. MacColl G, Quinton R. Kallmann's syndrome: bridging the gaps. *J Pediatr Endocrinol Metab*. 2005; 18(6): 541-3.
5. Abujbara MA, Hamamy HA, Jarrah NS, Shegem NS, Ajlouni KM. Clinical and inheritance profiles of Kallmann syndrome in Jordan. *Reprod Health* 2004; 24;1(1): 5.
6. Styne DM. The testes: Disorders of sexual Differentiation and Puberty in the Male in Sperling MA (ed): *Pediatric Endocrinology*. Philadelphia, Saunders 2002; Chapter 18: 599-607.
7. Layman LC. Hypogonadotropic Hypogonadism. *Endocrinol Metab Clin N Am* 2007; 36: 283-296.
8. Christiansen P, Skakkebaek NE. Pulsatile Gonadotropin-Releasing Hormone Treatment of Men with Idiopathic Hypogonadotropic Hypogonadism. *Hormone Research* 2002; 57: 32-36.
9. Traggiai C. Delayed puberty. *Best Practice & Research Clinical Endocrinology & Metabolism* 2002; 16(1): 139-151.
10. Hashimoto Y, Fukazawa K, Fujii M, Takayasu S., Muto T, Saito S, Takashima Y, Sakagami M. Usefulness of the Odor Stick Identification Test for Japanese Patients with Olfactory Dysfunction. *Chemical Senses* 2004; 29(7): 565-571.
11. Sato N et al. Clinical Assessment and Mutation Analysis of Kallmann Syndrome 1 (KAL1) and Fibroblast Growth Factor Receptor 1 (FGFR1, or KAL2) in Five Families and 18 Sporadic Patients. *J Clin Endocrinol Metab* 2004; 89(3): 1079-1088.